MR Görüntüleri Ön İşlenerek Derin Ağlar ile Alzheimer Hastalık Tespiti

Sümeyye Aydın[1*], Murat Taşyürek[2], Celal Öztürk[3]

[1] Kayseri Üniversitesi, Mühendislik Mimarlık ve Tasarım Fakültesi, Bilgisayar Mühendisliği Bölümü, Kayseri, Türkiye, 0000-0002-4031-6806, sumeyyeaydin@kayseri.edu.tr
[2] Kayseri Üniversitesi, Mühendislik Mimarlık ve Tasarım Fakültesi, Bilgisayar Mühendisliği Bölümü, Kayseri, Türkiye, 0000-0001-5623-8577, murattasyurek@kayseri.edu.tr
[3] Erciyes Üniversitesi, Mühendislik Fakültesi, Bilgisayar Mühendisliği Bölümü, Kayseri, Türkiye, 0000-0003-3798-8123, celal@erciyes.edu.tr
[*] Sorumlu Yazar: sumeyyeaydin@kayseri.edu.tr

Özet

Demans türleri arasında en sık rastlanılan Alzheimer hastalığı özellikle yaşlı bireylerde görülen beyinde hafıza kaybına ve gündelik hayatı aksatmaya neden olan bir rahatsızlıktır. Dünyada yaşlı nüfusun giderek artmasıyla Alzheimer hasta sayısı artmakta ve daha da artacağı öngörülmektedir. Bu hastalığın tam tedavisi henüz mümkün olmasa da ilerlemesini engelleyecek tedbirler alınabilmektedir. Erken teşhis ile hastalığın ilk aşamalarında, beyinde kalıcı hasarlar oluşmadan tedaviye başlanarak önemli ölçüde yol kat edilebilir. Alzheimer teşhisinde MR görüntülerinin analizi yaygın olarak kullanılmaktadır; bu analizlerle hastalığının aşamalarını belirlemek ve sınıflandırmak mümkündür. Derin öğrenme yöntemleri ile görüntü analizlerinde hızlı ve başarılı sonuçlar alındığı literatür taramasında gözlemlenmiştir. Bu çalışmada YOLO v4 algoritması ile beyin MR görüntüleri ham haliyle ve önişlemlerden geçirilmiş haliyle eğitilip tahmin işlemi yapılmıştır. Beyin görüntülerinin üzerinde derin öğrenme yöntemlerini uygulamadan önce önişlem adımlarının gerekliliği gözlemlenmiştir.

Anahtar Kelimeler: Alzheimer hastalığı, Derin öğrenme, Veri önişleme

Abstract

Alzheimer's disease, which is the most common type of dementia, is a disorder that causes memory loss and disruption of daily life in the brain, especially in elderly individuals. With the increase in the elderly population in the world, the number of Alzheimer's patients is increasing and it is predicted that it will increase even more. Although the complete cure of this disease is not yet possible, measures can be taken to prevent its progression. With early diagnosis, in the early stages of the disease, before permanent damage to the brain occurs, treatment can be started to a significant extent. Analysis of MR images is widely used

in Alzheimer's diagnosis; With these analyzes, it is possible to identify and classify the stages of the disease. It has been observed in the literature review that fast and successful results are obtained in image analysis with deep learning methods. In this study, YOLO v4 algorithm was used to train and predict brain MR images in their raw and preprocessed form. The necessity of preprocessing steps was observed before applying deep learning methods on brain images.

Keywords: Alzheimer's disease, Deep learning, Data Pre-Processing

1. Giriş

Yapay zeka günümüzde popular araştırma konularından biridir. Yaşantımızda birçok alanda yapay zeka kullanılmakta veya üzerine çalışılmaktadır. Sağlıkta yapay zeka kavramı ise kuşkusuz en çok rağbet gören alanlar arasında sayılabilir. Hastalıkların teşhisi, derecesi, tedavisi gibi problemlerde yapay zeka teknikleri ile başarılar elde edilmektedir. Alzheimer hastalığı teşhisinde de yapay zeka teknikleri kullanılarak olumlu sonuçlar elde edilebilir.

Alzheimer hastalığı veya Alzheimer demansı nörodejeneratif bir beyin hastalığıdır (Brun et al, 1990). Genellikle 65 yaşından sonra oluşur ve 2050 yılında 106,2 milyon vaka sayısı olacağı tahmin edilmektedir (Brookmeyer et al., 2007). Alzheimer demansının tedavisi henüz mümkün değildir, zamanla ilerleyen hastalık ileri aşamalarda beyindeki nöron kayıplarına yol açabilir. Beyindeki nöron ölümleri tekrar telafi edilemez (Shaw, 2005). Fakat erken teşhis ile hastalığın ilerlemesini yavaşlatmak mümkündür.

Yapay zekanın alt dalı olarak kabul edilen derin öğrenme yöntemleri tıbbi görüntü verilerini sınıflandırmak için başarılı olduğunu kanıtlamıştır (Cai et al., 2020). Derin öğrenme yöntemlerinde öğrenme süreci ya sıfırdan başlar ya da öğrenme aktarımı ile başlar. Öğrenme aktarımı yani öğrenme işleminin daha önce büyük bir verisetiyle eğitilmesi ve ağın yeni probleme uygulanması Transfer Öğrenme olarak adlandırılır (Pan & Yang, 2010). Transfer öğrenme insan öğrenme yaklaşımını örnek alır. Bu sayede eğitim süresinden kazanç sağlanır, kısıtlı sayıda olan verisetinin dezavantajları azaltılır ve daha başarılı sonuçlar elde edilebilir.

Alzheimer hastalık tespitinde Jha ve Kwon seyrek otomatik kodlayıcı kullanarak model önermişler ve OASIS veritabanında AH sınıflandırmasında %91,6 doğruluk ve %84 özgüllük oranları elde etmişlerdir (Jha & Kwon, 2007).

Payan ve arkadaşları seyrek otomatik kodlayıcılardan ve önceden eğitilmiş 3D CNN'den oluşan bir derin öğrenme tekniği ile MRI taramalarını kullanarak Alzheimer olan beyinleri ile sağlıklı beyinler arasında tahmin yaptılar ve %95 doğruluk elde ettiler (Payan & Montana, 2015).

Jain ve arkadaşları önceden işlenmiş MR görüntüleri üzerinde çalıştırlar. 3 boyutlu MR görüntülerini 2 boyutlu MR görüntülerine çevirip özellik çıkarımının en uygun olduğu 32 dilim seçtiler. VGG-16 modeli ile transfer öğrenmeye dayalı 2 boyutlu CNN ağı kullanarak 3 yollu (Alzheimer hastası, sağlıklı birey, hafif bilişsel bozukluk) ve ikili sınıflandırmalarını (Alzheimer hastası, sağlıklı birey) yaptılar. İkili sınıflandırmada %99'un üzerinde doğruluk sonuçları elde ederken 3 yollu sınıflandırmada %95 doğruluk elde ettiler (Jain et al., 2019).

Khvostikova ve arkadaşları SMRI ve Difüzyon Tensör Görüntüleri kullanarak bir 3D CNN modeli önermişlerdir. Oluşturdukları model ile AH sınıflandırması yapmışlar ve 0,9 üzerinde doğruluk elde etmişlerdir (Khvostikov et al., 2018).

Alzheimer hastalığı tespitinde Manyetik Rezonans (MR) görüntüleri kullanılabilmektedir. MR görüntülerinin işlenebilmesi için veriseti önceden hazırlanmalı, işlemlerden geçirilmelidir. Bu çalışmada ham veri setinin ne tür ön işlemlerden geçmesi gerektiği araştırılmış ve uygulanmıştır ayrıca transfer öğrenme yöntemleri incelenmiştir.

2. Metot ve Yöntemler

Derin öğrenme sınıflandırma problemlerinde oldukça popülerdir. Ancak derin öğrenme yöntemlerinde eğitim sürecinin başarılı geçmesi için çok sayıda veriye ihtiyaç vardır. Ayrıca Alzheimer verileri hasta verileri içerdiği için kişilik haklarının korunması, mahremiyetin ihlal edilmemesi gerekçeleri ile edinilmesi zor veri kümesidir. Literatürde derin öğrenme yöntemleri ile Alzheimer tespiti için farklı metotlar ve verisetleri kullanılmıştır. ADNI (Alzheimer Hastalığı Nörogörüntüleme Girişimi), OASIS (Sonuç ve Değerlendirme Bilgi Seti), COBRE ve FBIRNX gibi verisetleri araştırmacılar tarafından bu amaçla kullanılmıştır. Bu çalışmada veriseti olarak ADNI veritabanı (adni.loni.usc.edu) kullanılmıştır. ADNI veritabanından 1,5 T ağırlıklı 3 boyutlu Alzheimer demanslı (AD) ve sağlıklı bireylerin MR görüntüleri kullanılmıştır. Kullanılan MR görüntülerinden 3 boyutlu görselleştirilmiş halinin bir örneği Şekil 1'de verilmiştir. Veriler aynı standartta olmadığı için standartlara uymayan görüntüler silinmiştir. Sonuçta 464 AD ve 863 NK (Normal Kontrol - Demanssız) beyin görüntüsü vardır.



Şekil 1 MR Görüntülerinin 3 Boyutlu Görselleştirilmiş Hali (Vesalius3D)

2.1.Ön işlemler

Görüntüleme verileri ön işlemden geçmemiş ham veriler olup 3 boyutlu verilerdir. Veriler sırasıyla kafatası soyma işleminden geçirilmiş, 2 boyuta indirgenmiş ve axial düzlemindeki görüntüler seçilerek standartlandırılmıştır.

2.1.1. Kafatası Soyma İşlemi

Kullanılan MR görüntüleri kafatası göz, boyun, burun gibi Alzheimer tespitinde önemi olmayan görüntüleri barındırmaktadır. Kullanılacak olan derin öğrenme yönteminin bu görüntü parametrelerinden etkilenmemesi için bu doku görüntülerin silinmesi faydalı olacaktır. Bu amaçla Brain Exraction Tool (BET) ile FMRIB's Software Library (FSL) kullanılarak kafatası soyma ve beyin çıkarma işlemi yapıldı. Bu işlem sırasında eşik değer belirlenirken beyin dokusu görüntüsüne en az zarar veren eşik değer seçilmiştir. Şekil 2'de FSL arayüzü ile görselleştirilen beyin çıkarma işlemi vardır. Burada mavi renkli alan korunmuş, gri renkli alan silinmiştir.

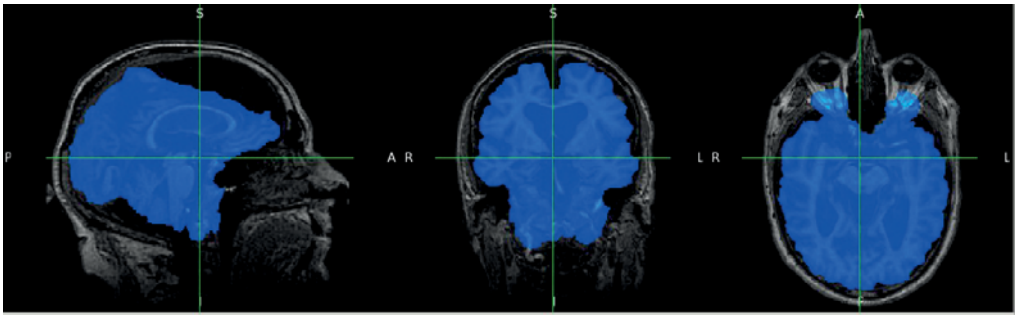

Şekil 2 Kafatası Soyma İşlemi

2.1.2. Verileri 2 Boyuta İndirgeme

3 boyutlu verilerin işlenmesi kullanılacak derin öğrenme yöntemleriyle mümkün değildir. Bu sebeple 2 boyutlu veri dönüşümü için med2image yardımcı prograımından yararlanıldı. Kullanılan yöntemle 3 boyutlu MR görüntüsünden 3 farklı eksenden veri çıkartılmaktadır. Bunlar Axial, Sagittal ve Coronal ismindeki beyin eksenleridir. Normal şartlarda her bir MR beyin görüntüsünden 3 farklı eksende 100'ün üzerinde dilim jpg görüntüsü çıkarılmaktadır. Dilimlerden en çok veri içeren dilim orta dilim olarak kabul edilmiş olup sadece orta dilimler çıkarılmıştır. Elde edilen bir beyin görüntüsü Şekil 3'te verilmiştir.

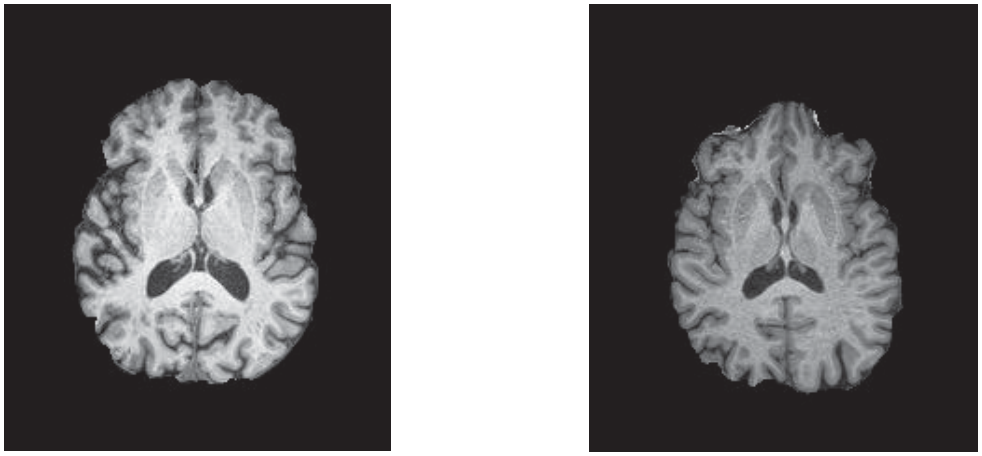

Şekil 3 İki Boyutlu MR Görüntüleri

2.1.YOLO Algoritması

Son zamanlarda nesne tespit problemlerinde ve görüntü işleme algoritmalarında YOLO (You Only Look Once) algoritmaları popüler hale gelmiştir (Dıkbayır & Bülbül, 2020). YOLOv4 ise, 2020'de piyasada tanıtılan ve COCO veri setinde en yüksek performansı sağlayan gerçek zamanlı bir nesne algılama modelidir (Bochkovskiy et al., 2020). Nesne tespit çalışmaları incelendiğinde YOLO v4'ün önceki versiy0onlara kıyasla daha başarılı sonuçlar üretebildiği görüldüğü için YOLO v4 bu çalışmada kullanılmıştır (Taşyürek & Öztürk, 2022).

3. Bulgular ve Sonuçlar

Çalışma YoloV4 ile yapılmıştır. İlk olarak veriler ham şekilde, hiçbir ön işlem uygulanmadan eğitim yapılmıştır. Sonrasında yukarıda bahsedilen ön işlem adımları uygulanmış ve sonuçlar karşılaştırılmıştır.
Ön işlem adımları olmadan doğruluk değeri 0,69 olarak ölçülmüştür. Veri homojen olmadığı için doğruluk metriği değerlendirme kriteri için yetersizdir. F1 score değeri karşılaştırma için daha uygundur. F1 score değeri 0 çıkmıştır. Bu kadar düşük çıkması hasta bireylerin hiçbirini tahmin edememesinden kaynaklanmıştır.
Ön işlem adımlarının uygulandığı veri ile eğitim yapıldığında doğruluk değeri 0,67 iken F1 score değeri 0,66 olarak ölçülmüştür.

4. Tartışma ve Sonuç

Çalışma sonuçları incelendiğinde MR beyin görüntüleri derin öğrenme yöntemlerinin uygulanabilmesi için ön işlem yapılmadan yetersiz kaldığı görülmüştür. Çalışmada kullanılan ön işlem adımları deneyde kullanılan YoloV4 algoritmasında tahmin yeteneğini güçlendirmiştir.
Çalışma sonucunda en iyi değer olarak elde edilen 0,67 F1 score değeri henüz başarılı bir tahmin yeteneği olarak kabul edilemese de veride ön işlemin önemini vurgulamaktadır. İleriki çalışmalarda MR görüntülerine uygulanacak yöntemlerin geliştirilmesi, görüntülerin daha fazla standartlaştırılması hedeflenmektedir.

5. Teşekkür

Bu çalışma, Türkiye Bilimsel ve Teknik Araştırma Kurumu tarafından Patente Dayalı Teknoloji Transferi Desteği kapsamında kısmen desteklenmektedir, Proje No: 1702-2021-I-4217020 .

Referanslar

Brookmeyer, R., Johnson, E., Ziegler-Graham, K., & Arrighi, H. M. (2007). Forecasting the global burden of Alzheimer's disease. Alzheimer's and Dementia, 3(3), 186–191. https://doi.org/10.1016/J.JALZ.2007.04.381

Brun A, Gustafson L, Englund E. 1990. Subcortical pathology of Alzheimer's disease. Adv Neurol,51:73–77.

Bochkovskiy, A., Wang C-Y., & Liao H-Y. Mark (2020). YOLOv4: Optimal Speed and Accuracy of Object Detection

Cai, L., Gao, J., & Zhao, D. (2020). A review of the application of deep learning in medical image classification and segmentation. Annals of translational medicine, 8(11), 713. https://doi.org/10.21037/atm.2020.02.44

Dıkbayır, H. S. & Bülbül, H. İ. (2020). DERİN ÖĞRENME YÖNTEMLERİ KULLANARAK GERÇEK ZAMANLI ARAÇ TESPİTİ. TÜBAV Bilim Dergisi, 13 (3), 1-14. Retrieved from https://dergipark.org.tr/tr/pub/tubav/issue/57884/758452

Jain, R., Jain, N., Aggarwal, A., & Hemanth, D. J. (2019). Convolutional neural network based Alzheimer's disease classification from magnetic resonance brain images. Cognitive Systems Research, 57, 147–159. https://doi.org/10.1016/J.COGSYS.2018.12.015

Khvostikov, A., Aderghal, K., Benois-Pineau, J., Krylov, A., & Catheline, G. (2018). 3D CNN-based classification using sMRI and MD-DTI images for Alzheimer disease studies. arXiv preprint arXiv:1801.05968.

Pan, S. J., & Yang, Q. (2010). A survey on transfer learning. IEEE Transactions on Knowledge and Data Engineering, 22(10), 1345–1359. https://doi.org/10.1109/TKDE.2009.191

Payan, A., and Montana, G. (2015). Predicting Alzheimer's disease: a neuroimaging study with 3D convolutional neural networks. arXiv [preprint] doi: 10.48550/ arXiv.1502.02506

Shaw, P. J., 2005. Molecular and cellular pathways of neurodegeneration in motor neurone disease. Journal of Neurology, Neurosurgery & Psychiatry, 76(8): 1046-1057.

Taşyürek, M. & Öztürk, C. (2022). DDL: Çoklu kapı numarası tespit etme ve kümeleme için derin öğrenme tabanlı yeni bir yaklaşım. Gazi Üniversitesi Mühendislik Mimarlık Fakültesi Dergisi, 37 (2), 843-856. DOI: 10.17341/gazimmfd.908332

Vesalius3D [Bilgisayar Yazılımı]. (2022). Retrieved from https://www.vesalius-3d.com/